Lane Medical Library

Aus der Universitätsklinik für Ohren-, Nasen-, Halskrankheiten
in München (Vorstand: Prof. Dr. med. et phil. W. Brünings).

Carcinom der Flügelgaumengrube mit seltener postoperativer Lungenkomplikation

(Zugleich ein kasuistischer Beitrag zur Frage der multiplen malignen Primärtumoren).

INAUGURAL-DISSERTATION

zur

Erlangung der Doktorwürde

in der gesamten Medizin

verfaßt und einer

Hohen Medizinischen Fakultät

der

Bayerischen Ludwig-Maximilians-Universität

zu München

vorgelegt von

GRETE SCHICKERT

aus Mannheim

19 NOLTE 35

DISSERTATIONS-VERLAG G. H. NOLTE DÜSSELDORF

Gedruckt mit Genehmigung der Medizinischen Fakultät der Bayerischen Ludwig-Maximilians-Universität zu München

Referent: Prof. Dr. Brünings

Tag der mündlichen Prüfung: 6. Juni 1934

Postoperative Lungenkomplikationen, meist Bronchopneumonien, zählen nach Eingriffen in Narkose zu den Ereignissen, die sich trotz aller vorbeugenden Maßnahmen nicht sicher vermeiden lassen. Bei Operationen im Bereich der oberen Luft- und Speisewege kommt außer der schädigenden Wirkung des Inhalationsnarkoticums noch die Möglichkeit der Aspiration von Blut und infektiösem Material als weiteres Gefahrenmoment hinzu, das nicht selten den Erfolg der Operation in Frage stellt. So spielt z. B. in dem amerikanischen Schrifttum der Lungenabsceß im Anschluß an die Entfernung der Gaumen- und Rachenmandeln immer noch eine große Rolle, wobei jedoch zu berücksichtigen ist, daß diese Operationen vorwiegend in Narkose und nicht wie bei uns in Lokalanästhesie vorgenommen werden.

Meyersohn stellt sich allerdings auf den Standpunkt, daß für das Zustandekommen einer Aspiration nicht die Art der Betäubung bei der vorausgegangenen Operation ausschlaggebend sei, da er sowohl nach Eingriffen in Lokalanästhesie wie solchen in Allgemeinnarkose bronchoskopisch Aspiration von Blut nachweisen konnte. Er glaubt vielmehr auf die Menge des aspirierten Materials das Hauptgewicht legen zu müssen.

Ob dabei — wie Maerson annimmt — Prozesse, die sich bereits zuvor in der Lunge abgespielt haben, namentlich solche Vorgänge, die zu Schädigung des Flimmerepithels und Narbenbildung in der Bronchialwand führen, die ausschlaggebende Vorbedingung zur Entstehung eines Abscesses bilden, ob also eine gewisse Prädisposition bestehen muß, die Tonsillektomie nur als äußerer Anlaß hinzukommt, scheint noch nicht genügend geklärt.

Endlich steht in dem vielbesprochenen Kapitel der Lungenabscesse nach Tonsillektomien noch die Frage zur Erörterung, ob die Lungenabscesse überhaupt durch Aspiration und nicht etwa — nach Apfels Ansicht — durch infektiöse Embolien aus thrombosierten Venen des Wundgebietes auf dem Wege der vena jugularis-Herz-Lungenvenen-Lunge zur Entwicklung gelangen.

Jedenfalls stehen uns für atypische, besonders blutreiche Eingriffe an den oberen Luft- und Speisewegen in dem Bestreben, die gefürchtete Aspiration zu vermeiden, je nach Lage des Falles eine ganze Reihe vorbeugender Maßnahmen zur Verfügung, von denen nur die Operation am hängenden Kopf und die in Kuhn'scher Tubage als wichtigste, gerade bei der Operation von malignen Tumoren genannt seien. Kommt es trotzdem einmal zur Entwicklung einer postoperativen, entzündlichen Lungenkomplikation, so kann fast stets aus den subjektiven Beschwerden, dem physikalischen Lungenbefund, unter

Zuhilfenahme des Röntgenbildes und aus dem ganzen klinischen Verlauf die Diagnose mit Sicherheit gestellt werden.

Die vorliegende Beobachtung einer Lungenkomplikation im Anschluß an die Operation eines Carcinoms der Flügelgaumengrube zeigt demgegenüber, welche erheblichen diagnostischen Schwierigkeiten bezüglich des ursächlichen Zusammenhangs im Einzelfalle trotz Anwendung aller klinischen Untersuchungsmethoden eintreten können.

Zu diesen klinisch bemerkenswerten Fragen kommt schließlich die Seltenheit des autoptischen Befundes, der ein primäres Sarkom der Lunge neben einem Carcinom der Flügelgaumengrube aufdeckte, und damit für die klinische Frage nach Ursache und Art der vorliegenden Lungenkomplikation epikritisch ganz besondere Gesichtspunkte ergab.

Auszug aus der Krankengeschichte:

Karl K., 51 Jahre alt.

Familienanamnese o. B.

Patient ist früher niemals ernsthaft krank gewesen. In den letzten Jahren litt er an geringfügigem Husten, dem er keine besondere Bedeutung beilegte, da er ihn als chronischen Bronchialkatarrh auffaßte.

Am 15. 7. 32 suchte K. erstmals die Medizinische Poliklinik auf, weil er seit etwa 3 Wochen rechtsseitige Kopfschmerzen, zuweilen auch Stechen und ein dumpfes Gefühl im rechten Ohr verspürte. Intern wurde kein krankhafter Befund der Lungen erhoben, daher auch kein Röntgenbild angefertigt. Der Patient wurde zur Untersuchung der Universitätsklinik für Ohren-, Nasen- und Halskrankheiten überwiesen.

Endonasal wurde eine geringfügige Septumdeviation nach rechts und ein Schwellungszustand der rechten unteren Muschel festgestellt. Für das Vorliegen einer Nebenhöhlenerkrankung ergab weder die klinische noch die röntgenologischeUntersuchung irgend einen Anhaltspunkt.

Das linke Trommelfell war normal, rechts dagegen zeichnete sich durch das ebenfalls normale Trommelfell eine sehr deutliche, bewegliche Transsudatlinie ab.

Der Nasenrachenraum erwies sich als sehr eng, so daß die Spiegeluntersuchung nur unter Zuhilfenahme des Gaumenhakens durchgeführt werden konnte. Außer einer mäßigen Verdickung der hinteren Enden beider unteren Muscheln war jedoch nichts Pathologisches festzustellen.

Beim Tubenkatheterismus erwies sich die rechte Ohrtrompete als etwas schlechter durchgängig als die linke.

Die Hörprüfung ergab folgende Werte:

Flüstersprache wird rechts aus 0,1 m, links aus 3 m Entfernung gehört.

Umgangssprache wird rechts aus 5 bis 6 m, links aus mehr als 6 m gehört.

Stimmgabel C wird durch Luftleitg. rechts 64 Sek., links 93 Sek. (normal 105 Sek.)

durch Knochenleitung rechts 57 Sek., links 48 Sek. (normal 35 Sek.) gehört.

Stimmgabel C_4 wird rechts 40 Sek., links 45 Sek. (normal 70 Sek.) gehört.

Stimmgabel C_5 wird rechts 13 Sek., links 15 Sek. (normal 25 Sek.) gehört.

Die obere Tongrenze liegt rechts bei 13 500, links bei 16 000 Schwingungen.

Die untere Tongrenze liegt rechts bei 26, links bei 18 Schwingungen.

Da in den nächsten Wochen durch Wärmeapplikation und Schwitzprozeduren keine Resorption des Mittelohrtranssudates zu erzielen war, wurde Pat. am 16. 8. 32 in stationäre Behandlung genommen.

Aufnahmebefund:

Mittelgroßer Patient in mäßigem Ernährungs- und Kräftezustand. Haut und Schleimhäute blaß.

Lungen in normalen Grenzen. Auskultatorisch überall reines Vesikulär-atmen ohne Nebengeräusche. Kein Auswurf.

Herzgrenzen nicht verbreitert. Töne rein.

Urin frei von Eiweiß und Zucker.

Körpertemperatur bei rektaler Messung normal.

Hinsichtlich des geschilderten fachärztlichen Befundes war in der Zwischenzeit insofern eine Änderung eingetreten, als das rechte Trommelfell verdickt erschien und einen gelblichen Farbton aufwies, so daß eine Transsudatlinie nicht mehr sicher zu erkennen war. Das Hörvermögen hatte sich trotz wiederholtem Tubenkatheterismus weiterhin verschlechtert.

Die Röntgenaufnahmen der Ohren zeigten beiderseits einen großzellig-pneumatisierten Warzenfortsatz, rechts eine leichte Verschattung der perifacialen und antrumnahen Zellen.

Am 16. 8. 32 Abtragung des hinteren Endes der rechten unteren Muschel in Lokalanästhesie. Die Schleimhaut des entfernten Muschelabschnittes erscheint glatt, normal. Bei Entfernung des Blutes aus dem unteren Nasengang wird ein mandelgroßes, bröckliges Gewebsstück zutage gefördert.

Die histologische Untersuchung (Pathologisches Institut der Universität München) ergibt ein Plattenepithelcarzinom.

Am 29. 8. 32 Zugangsoperation zum Nasenrachenraum durch die rechte Kieferhöhle nach Denker in Kuhn'scher Tubage und Billroth-Narkose: Nach Eröffnung der Kieferhöhle vom Vestibulum oris aus erweist sich die Kieferhöhlenschleimhaut in den vorderen Abschnitten unverändert. Die hintere Kieferhöhlenwand ist bis zur lateralen Nasenwand hin durch einen Tumor von weicher, bröckeliger Beschaffenheit zerstört. Der Orbitalboden ist unversehrt.

Resektion der lateralen Nasenwand bis zum Ansatz der mittleren Muschel, stumpfe Ausräumung der Tumormassen, die anscheinend die ganze Flügelgaumengrube ausfüllen, so daß eine radikale Entfernung unmöglich ist. Intravulnäre Radiumnachbestrahlung.

30. VIII. abendliche Temperatursteigerung auf 38° rectal.

Am 31. 8. Entfernung der Radiumkapseln aus der Kieferhöhle. Kein Husten, kein Auswurf.

Am 6. 9.: Bisher komplikationsloser, fieberfreier, postoperativer Verlauf. Patient erstmals außer Bett. Abendlicher Temperaturanstieg auf 40° rectal. Husten und wenig eitriger Auswurf. Am 8. 9.: Unregelmäßige Temperaturschwankungen zwischen 38° und 39° rectal.

Die Lungenuntersuchung (Mediz. Poliklinik) ergibt klinisch keinen sicheren krankhaften Befund.

Röntgenaufnahme der Lunge (s. Abbildung I): Im rechten Mittelfeld eine etwa 3 Querfinger breite, nach unten und oben scharf abgegrenzte, dichte Beschattung mit größeren Aufhellungen. Rechter Hilus verbreitert, linke Lunge o. B.

Wahrscheinlichkeitsdiagnose: Interlobäres Empyem.

Am 13. 9.: In den letzten Tagen Temperaturen zwischen 37,5° bis 38,5° rectal. Subjektiv gutes Allgemeinbefinden. Starker Husten, reichlich schleimig-eitriger Auswurf. Bei der mikroskopischen Sputum-Untersuchung (Mediz. Poliklinik) werden zahlreiche elastische Fasern gefunden.

Röntgenaufnahme der Lungen (s. Abbildung II): Große, intensive halbkreisförmige Verschattung im rechten Mittelfeld mit zentraler, fleckiger Aufhellung und horizontaler Begrenzung nach unten.

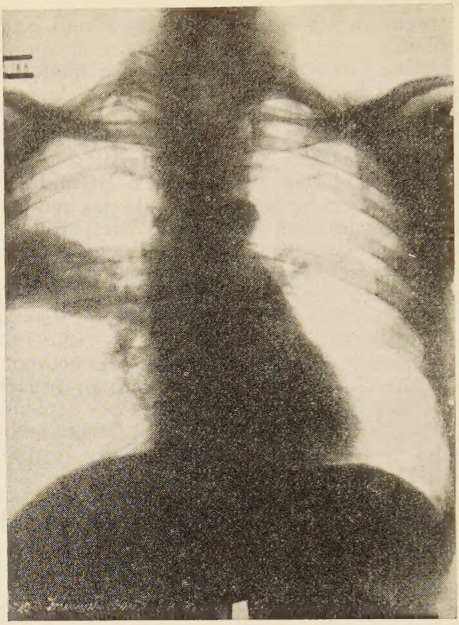

Abbildung I, Röntgenaufnahme der Lungen vom 8. 9. 1932.

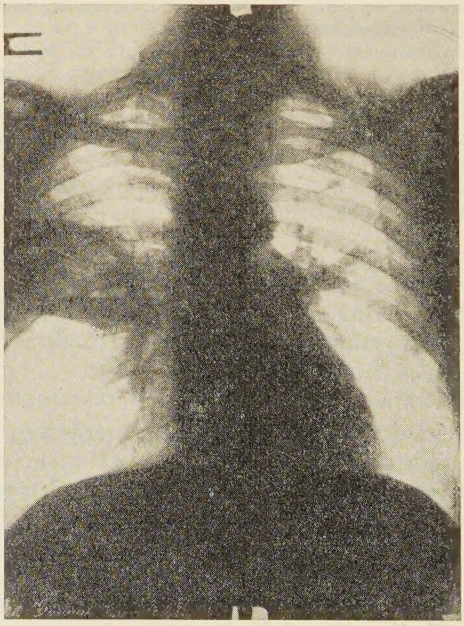

Abbildung II, Röntgenaufnahme der Lungen vom 13. 9. 1932.
5 Tage später als Abb. I.

Flüssigkeitsspiegel? Links: Weiche, verbreiterte Zeichnung lateralwärts vom Hilus.

Diagnose: Abgekapselter Absceß der rechten Lunge.

Am 21. 9.: Patient ist seit 8 Tagen fieberfrei. Die tägliche Sputummenge ist wesentlich geringer geworden.

Kontrollaufnahme der Lungen (s. Abbildung III): In der rechten Lunge eine 3 Querfinger breite, teils diffuse, teils fleckige und streifige, scharf abgegrenzte Beschattung mit kleiner runder Aufhellung in der Mitte. Linke Lunge: Große dichte, nach außen strahlenförmig sich ausbreitende Beschattung am Hilus.

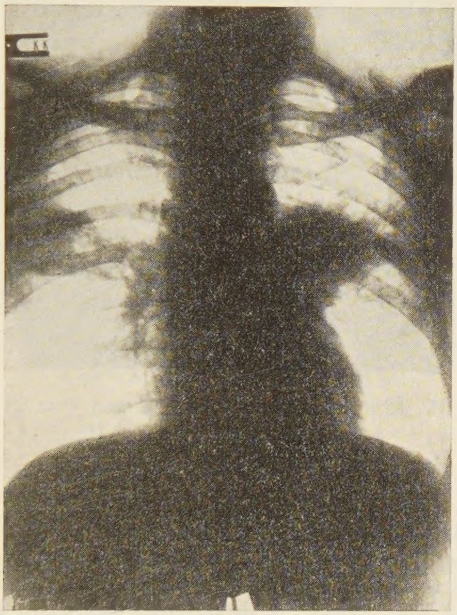

Abbildung III, Röntgenaufnahme der Lungen vom 21. 9. 1932.
8 Tage später als Abb. II.

Am 5. 10.: Temperatur normal. Allgemeinbefinden ausgezeichnet. Kein nennenswerter Auswurf mehr. Die Operationshöhle wird durch tägliche Spülungen von der Nase aus gesäubert, wobei sich gelegentlich Gewebsnekrosen abstoßen.

Am 8. 10.: Patient wird in ambulante Behandlung entlassen.

Der weitere Krankheitsverlauf gestaltete sich kurz folgendermaßen: Es wurden täglich Spülungen der Operationshöhle ausgeführt. Im Verlauf der nächsten Wochen stellten sich sehr heftige, ausstrahlende Schmerzen in der ganzen rechten Kopfseite ein.

Am 21. 10.: Kontrollaufnahme der Lungen (s. Abbildung IV): Rechts: Verdichtung der peripheren Beschattung im Mittelfeld, die

hilusnahe Partie hat sich aufgehellt. Große Drüse am Hilus. Links: Die Infiltration hat an Ausdehnung bedeutend abgenommen.

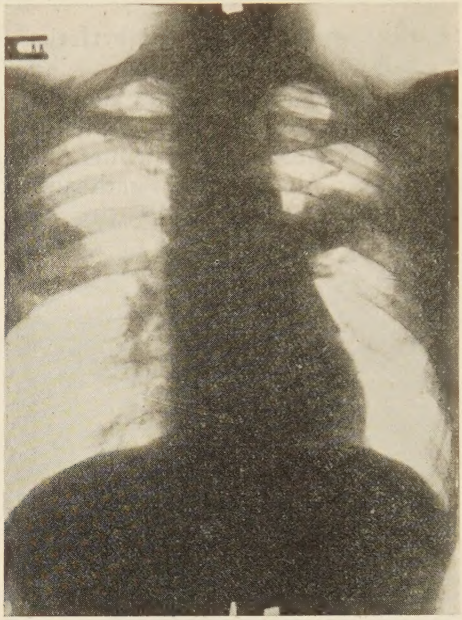

Abbildung IV, Röntgenaufnahme der Lungen vom 21. 10. 1932. 4 Wochen später als Abb. III.

Am 17. 11.: Da sich eine stärkere Schwellung im Bereich der rechten Wange ausgebildet hat, die neuralgischen Schmerzen in der rechten Gesichtshälfte unerträglich geworden sind, wird Patient erneut stationär aufgenommen. Es besteht eine starke Chemosis und Protrusio bulbi rechts, die von ophthalmologischer Seite (Universitätsaugenklinik) mit großer Wahrscheinlichkeit auf einen intraorbitalen Tumor zurückgeführt wird.

Am 25. 11.: Das Allgemeinbefinden des Pat. hat sich wesentlich verschlechtert, er ist stark abgemagert, die neuralgischen Schmerzen können nur durch große Dosen von Narcoticis auf ein erträgliches Maß gebracht werden.

Kontrollaufnahme der Lungen (s. Abbildung V): Rechts: Im Gegensatz zur letzten Aufnahme vom 21. 10. Zunahme der Infiltration an Dichtigkeit und Ausdehnung.

Links: Keine wesentliche Änderung des Befundes.

Am 1. 12.: Mittelstarke Nachblutung aus der Operationshöhle, die auf Tamponade steht.

Am 10. 12.: Unter zunehmendem Kräfteverfall erfolgt Exitus gelegentlich einer Nachblutung, bei der höchstwahrscheinlich auch eine Blutaspiration zustandegekommen ist.

Abbildung V, Röntgenaufnahme der Lungen vom 25. 11. 1932.
4½ Wochen später als Abb. IV.

Zusammenfassung:

Bei einem 51jährigen Manne wurde ein Plattenepithel-Carcinom im Bereich der rechten Kieferhöhle und der Flügelgaumengrube operiert, das klinisch als einziges, objektives Symptom einen sogenannten exsudativen Mittelohrkatarrh verursacht hatte. Am 8. Tage nach der in Kuhn'scher Tubage ausgeführten Operation traten Lungenkomplikationen auf, deren Ablauf über 2½ Monate, vor allem auch röntgenologisch verfolgt wurde. Der Tod erfolgte bei dem stark marantischen Pat. an einer Aspiration gelegentlich einer Nachblutung aus dem Wundgebiet.

Als erster Punkt einer epikritischen Besprechung verdient die Schwierigkeit der Frühdiagnose der Tumoren des Nasenrachenraums hervorgehoben zu werden. Sie beruht vor allem darauf, daß alle diese Tumoren erst bei beträchtlicher Größe Beschwerden, vor allem im Sinne einer Behinderung der Nasenatmung zu verursachen pflegen. Leichteren Störungen dieser Art wird vom Patienten nicht die notwendige Bedeutung beigemessen, und wie die klinische Erfahrung lehrt, nimmt sie auch leider häufig der Arzt nicht zum Anlaß einer genauen Spiegeluntersuchung. Ja selbst, wenn sich in vorgeschrittenen Stadien aus Ulcerationen Blutungen einstellen,

wenn sich sekundäre entzündliche Prozesse hinzugesellen, wird nur allzuoft das Symptom mit der ursächlichen Erkrankung verwechselt.

Noch häufiger als diese Lokalsymptome werden die Fernsymptome übersehen oder unterliegen einer falschen Deutung. So gaben in dem beschriebenen Falle weniger die örtlichen Erscheinungen im Nasenrachenraum als die Fernsymptome von seiten des Mittelohres und der Tube Anlaß zu einer genaueren Untersuchung.

Die Prüfung der normalen Funktion der Ohrtrompete stellt einen wichtigen Bestandteil jeder Ohruntersuchung dar; die mangelhafte Ventilation ist meist durch krankhafte Prozesse der Nase und solcher im Bereiche der pharyngealen Tubenostien bedingt. Bei hochgradiger Verengerung der Ohrtrompete oder Verlegung ihres pharyngealen Ostiums, sowie aber auch bei frei durchgängiger Tube kann es, wahrscheinlich durch eine Lymphstauung (R u t t i n), schließlich zu einem Symptom kommen, das auch in unserem Falle als erstes und einziges in ausgeprägter Weise vorhanden war, nämlich zu einer Transsudation in der Paukenhöhle. Erweisen sich Nase und Nasenrachenraum als frei von pathologischen Prozessen, so läßt sich unter sachgemäßer Behandlung stets bald eine Rückbildung der otologischen Erscheinungen erzielen. Die Hartnäckigkeit der subjektiven Beschwerden und des objektiven otoskopischen Befundes gegenüber jeder Therapie ließ in unserem Falle zum erstenmale den Gedanken an einen Prozeß im Bereich der Tube aufkommen.

Um nun jede auch nur mögliche Ursache der hartnäckigen Tubenverengerung zu beseitigen, wurde die Abtragung des nicht sonderlich vergrößerten hinteren Endes der rechten unteren Muschel ausgeführt. Es muß als glücklicher Zufall bezeichnet werden, daß dabei ein Gewebsbröckel entfernt wurde, dessen Untersuchung die Diagnose eines Plattenepithelcarcinoms histologisch sicherstellte.

Nicht nur von wissenschaftlichem, sondern auch von praktisch-therapeutischem Interesse ist die Frage nach dem Ausgangspunkt des Tumors, da man aus ihr Anhaltspunkte für ein operatives Vorgehen und die Art der Lagerung bezw. Dosierung des Radiums bei Nachbestrahlung ableitet. Bei den malignen Tumoren der Nebenhöhlen — und auch in unserem Falle fanden sich ja Geschwulstmassen in der Kieferhöhle — ist diese Diagnose der primären Lokalisation in einer großen Zahl der Fälle weder klinisch noch intra operationem möglich, wenn auch das Röntgenbild viel zur diagnostischen Sicherstellung beitragen kann. Nach dem Hauptausbreitungsgebiete haben wir den Tumor als Carcinom der Flügelgaumengrube bezeichnet, ohne dabei außer Acht zu lassen, daß das Carcinom natürlich seinen Ausgangspunkt nur von dem benachbarten Epithel nehmen kann, von der Auskleidung des Nasenrachenraumes oder der Kieferhöhle. Der Charakter des Tumors als Plattenepithelcarcinom weist zunächst histologisch auf den Nasenrachenraum als Ausgangspunkt hin. Dem scheint der negative klinische Befund an dieser Stelle zu widersprechen, doch wäre immerhin ein versteckter Ausgangspunkt, etwa im Bereich des

hinteren Endes der unteren Muschel, anzunehmen. Die zufällige Gewinnung des Tumorstückchens bei der Entfernung des hinteren Endes der unteren Muschel, konnte man in diesem Sinne verwerten. Beim Wachstum in der Tiefe wäre von hier aus die gleichzeitige Zerstörung der hinteren Kieferhöhlenwand und das Eindringen in die Flügelgaumengrube erklärlich.

Immerhin ist eine Ableitung von dem Epithel der Kieferhöhle nicht von vorneherein von der Hand zu weisen.

Wir wissen, daß gerade nach den so häufigen chronisch-entzündlichen Prozessen der Kieferhöhle in etwa 45% der Fälle mehr oder weniger ausgeprägt eine Umwandlung des Cylinderepithels in Plattenepithel zustandekommt. (Uffenorde, Oppikofer). Auch ohne sichere entzündliche Prozesse in der Vorgeschichte sind Plattenepithelcarcinome in der Kieferhöhlenschleimhaut beschrieben worden. So sollen nach den Untersuchungen von Schulz 85% aller malignen Tumoren der Kieferhöhlenschleimhaut ortsfremde, also Plattenepithel- oder Basalzellen-Carcinome sein, wobei es sich um eine echte Metaplasie, als deren Träger die Basalzellen der Schleimhaut angesprochen werden, handeln soll.

Noch größere Schwierigkeiten als die Deutung des Lokalbefundes, der, wie oben beschrieben, durch die Operation schließlich seine Klärung fand, bereitete die am 8. Tage p. o. auftretende Lungenkomplikation. Gab schon die klinische Symptomatologie keine eindeutigen Hinweise auf den Charakter der Erkrankung, so ließ auch die sonst so häufig zur restlosen Klärung einer Lungenkomplikation beitragende Röntgendiagnostik zunächst im Stich. Das erschwerende Moment lag weniger in der Beurteilung der Einzelbilder, die zuweilen sogar äußerst charakteristische Merkmale zeigten, als in dem auffallend raschen Wechsel der röntgenologischen Erscheinungen. So wird es verständlich, daß auch die klinische Auffassung das einemal mehr zur Annahme entzündlicher Veränderungen, das anderemal mehr zur Vermutungsdiagnose eines metastatischen Lungentumors neigte.

Auf Grund der ersten Röntgenuntersuchung wurde zunächst an einen entzündlichen Lungenprozeß, womöglich kombiniert mit einem interlobären Empyem gedacht. In erster Linie mußte trotz einwandfreier Tubage an die Möglichkeit einer Aspiration gedacht werden. Dagegen spricht nicht die Latenzzeit von 8 Tagen, wiewohl diese Zeitdifferenz vom Tage der Operation bis zu den ersten klinischen Erscheinungen nach Angaben neuerer amerikanischer Autoren (Le Mée) weiter gefaßt werden muß. Le Mée beispielsweise findet in der Mehrzahl seiner Fälle ein typisches Intervall von 2—3 Wochen.

Es ist überraschend, wie sich schon nach 5 Tagen röntgenologisch das typische Bild eines Lungenabscesses mit deutlichem Kapsel- und Flüssigkeitsspiegel aus den anfangs diffusen, intensiven Verschattungen herausgebildet hatte (s. Abb. II im Gegensatz zu Abb. I). Die letzten Zweifel, die man einer derartig raschen Gewebseinschmelzung entgegenbrachte, wurden durch den Nachweis von elastischen Fasern

in dem reichlichen Sputum behoben. Als jedoch weitere 7 Tage später der vermeintliche Absceß, vor allem die so eindrucksvolle Kapsel, wieder einer fleckigen Verschattung des rechten Mittelfeldes gewichen war, (s. Abb. III im Gegensatz zu Abb. II), tauchten erneut Zweifel auf. Die Temperaturfreiheit des Patienten in diesem Stadium wie späterhin ließ im Verein mit der fächerförmig am linken Hilus ausstrahlenden, fleckigen Verschattung zum erstenmal den Verdacht auf eine metastatische Carcinomentwicklung in den linksseitigen Hiluslymphknoten aufkommen. Vier Wochen später mußte man diese Annahme schon wieder fallen lassen: eine derartig weitgehende Rückbildung, wie sie die Röntgenaufnahme vom 21. 10. in der linken Lunge zeigt, (s. Abb. IV im Gegensatz zu Abb. III), läßt sich nur unter der Voraussetzung entzündlicher Prozesse erklären. Wir waren auf Grund dieses eindeutigen Kennzeichens jetzt mehr als je zuvor geneigt, doch alle vorausgegangenen Veränderungen der rechten Lunge als solche entzündlicher Natur anzusprechen und eine sich weiterhin in der Peripherie der rechten Lunge entwickelnde, intensive Verschattung als Pleuraschwarte zu deuten (s. Abb. V). Relatives Wohlbefinden des Patienten, fehlender Auswurf und Fieberfreiheit bestärkten uns in dieser Auffassung.

Eine teilweise überraschende Erklärung unserer Röntgenbilder lieferte der Sektionsbefund.

Auszug aus dem Sektionsprotokoll

des Pathol. Instituts der Universität München (Geh. Rat Prof. Dr. Borst).

Lungenbefund: Rechts über dem Oberlappen spangenförmige Verwachsungen mit der Brustwand. Links über der Grenze zwischen Ober- und Unterlappen ebenfalls spangenförmige Verwachsungen. Rechts entsprechend der verwachsenen Stelle ein faustgroßer Tumor, der an der Grenze gegen den Mittellappen zu sitzt, beim Einschneiden gleichmäßig fleischig, weißlich aussieht, gegen die Tiefe unscharf begrenzt und längs der Bronchien infiltrierend verwachsen ist. Eine Hohlraumbildung ist nicht aufzufinden. Im übrigen sind Ober- und Unterlappen lufthaltig. Links ist eine quergestellte, luftleere, narbige Partie im Oberlappen feststellbar, die von der Oberfläche keilförmig nach der Tiefe zieht. Das Lungengewebe ist hier vollständig luftleer, fleischig, sieht weißlich aus. Über dem Oberlappen am Hilus findet sich eine walnußgroße Drüse, die auf dem Schnitt weißlich infiltriert ist und Krebsmilch abstreifen läßt.

Schädelbefund: Die weiche Hirnhaut ist an den Konvexität stark ödematös durchtränkt, rechts seitlich neben dem Türkensattel und längs des Felsenbeines bestehen Verklebungen zwischen Temporalhirn und Dura. Die Pia des Gehirns ist hier in 3-Markstückgröße etwas trüb, eitrig infiltriert, ebenso ist die Dura an der Oberfläche getrübt. Die Schleimhaut der Keilbeinhöhle und der noch vorhandenen Siebbeinzellen erscheint gerötet und schmutzig-grünlich. Das Knochengewebe zwischen den einzelnen Wänden der Siebbeinzellen und gegen die lamina papyracea zu ist zerstört und von Geschwulstmassen durchsetzt. Auch das ganze Gewebe hinter dem Bulbus in der Orbita ist derb infiltriert, ohne daß es sich sagen läßt, ob hier Geschwulstgewebe oder nur entzündliche Prozesse diese Infiltration bewirkt haben. Die mediale rechte Kieferhöhlenwand ist zum größten Teil operativ entfernt. Im Bereich der hinteren Partien finden sich zerfallende Tumormassen, die sich auch nach der Flügelgaumengrube hin erstrecken.

Durch die histologische Untersuchung (Pathologisches Institut der Universität München, Prof. Dr. Groll), wurde der Tumor in der rechten Lunge als fibroblastisches Sarkom, mit reichlichen Spindelzellen und Kernpolymorphie sichergestellt. In dem Lymphknoten am linken Hilus fanden sich deutliche Plattenepithelcarzinom-Einlagerungen, die als Metastase des Flügelgaumengrubentumors aufzufassen waren.

Betrachtet man epikritisch die Krankengeschichte nach Kenntnis des autoptischen Befundes, so ergibt sich für die linke Lunge eine Übereinstimmung zwischen pathologisch-anatomischem Befund und den klinisch beobachteten Veränderungen: Eine narbig-schwielige Umwandlung des Lungengewebes in einer den Röntgenbildern entsprechenden Lokalisation ist von den entzündlichen Vorgängen zurückgeblieben. Wie berechtigt es war, auch eine metastatische Tumorenentwicklung in Erwägung zu ziehen zeigt der Umstand, daß in dem linken Hiluslymphknoten in der Tat eine Plattenepithelcarcinom-Metastase vorhanden war.

Dagegen führt der Versuch, die röntgenologisch verfolgten rechtsseitigen Lungenveränderungen auf Grund der Autopsie zu deuten, nicht zu einer völlig befriedigenden Lösung. Anatomische Veränderungen, welche sich auf einen stärkeren entzündlichen Prozeß hätten beziehen lassen, waren nicht vorhanden. Es ist auch unwahrscheinlich, daß sie vorhanden gewesen wären, aber nachträglich eine völlige Rückbildung erfahren hätten. Für einen Lungenabsceß allerdings in der Größe und markanten Abgrenzung, wie man ihn aus dem Röntgenbild (s. Abb. II) glaubte annehmen zu müssen, stößt eine ähnliche Annahme auf Schwierigkeiten. Hat es sich etwa gar nicht um einen Lungenabsceß in der dargestellten Größe und Form gehandelt, vielleicht dagegen um ein umschriebenes abgekapseltes Pleuraexsudat? Der rasche, klinische Wechsel des Bildes — nach 5 Tagen — (s. Abb. II im Gegensatz zu Abb. I) und der bezüglich eines alten Abscesses negative Sektionsbefund würden diese Annahme stützen. Wie wäre dann das Vorhandensein von reichlichen elastischen Fasern im Sputum zu erklären, was doch sicher für einen gewebszerstörenden Prozeß spricht? Nachträglich wird sich eine sichere Entscheidung über die eine oder andere Möglichkeit nicht mehr treffen lassen.

Dagegen liefert nun der Befund eines rechtsseitigen Lungen-Pleuratumors die anatomische Unterlage für die in der Lungenperipherie nachweisbare, an Aussehen und Intensität allmählich zunehmende Veränderung. Der rasche Wechsel der röntgenologischen Erscheinungen, das Vorliegen und Verschwinden sicher entzündlicher Prozesse erschwerten hier die Diagnose während des Lebens.

Natürlich wurde bei dem Bestehen eines Primärtumors neben dem fraglichen Lungentumor auch stets an ein metastatisches Abhängigkeitsverhältnis, nicht aber an zwei voneinander unabhängige Primärtumoren gedacht.

Ganz abgesehen von der Seltenheit eines derartigen Zusammentreffens war die einwandfreie Entscheidung natürlich nur im histolo-

gischen Schnittpräparat möglich. Es mußte dabei auch die Möglichkeit ins Auge gefaßt werden, daß der Primärtumor kein reines Carcinom, sondern evtl. ein Carcinosarkom gewesen und in der Metastase nur e i n e Komponente des Ausgangstumors zur Entwicklung gekommen sei. Von pathologisch-anatomischer Seite (Prof. Dr. Groll) wurde diese Möglichkeit nach nochmaliger genauer Durchsicht der Präparate des Kieferhöhlentumors jedoch abgelehnt.

Betrachtet man nach Kenntnis des autoptischen Befundes nochmals die Röntgenbilderserie, so glaubt man allerdings, den Tumorschatten in den seitlichen Abschnitten des rechten Mittelfeldes auch auf dem ersten Bilde (s. Abb. I) schon erkennen zu können, in den letzten Aufnahmen ist die rasche Größenzunahme bereits deutlich zu verfolgen (s. Abb. IV und V). Auch der histologische Aufbau des firboblastischen Sarkoms mit seiner sehr ausgesprochenen Kernpolymorphie und zahlreichen Mitosen deutet auf das rasche Wachstum hin.

Es soll an dieser Stelle nicht auf die verschiedenen Anschauungen über die Zusammenhänge zwischen Entzündung und Tumorgenese eingegangen werden, zumal hier doch wohl das Sarkom schon zur Zeit der Entstehung der entzündlichen Lungenkomplikationen vorhanden war. Vom klinischen Standpunkt aus kann man sich allerdings nicht des Eindrucks erwehren, als ob der Tumor einen Wachstumsanreiz durch die sekundären entzündlichen Prozesse erhalten habe.

Das seltene Nebeneinanderbestehen eines Plattenepithelcarcinoms der Flügelgaumengrube und eines fibroblastischen Sarkoms der Lunge oder auch eine ähnliche Kombination konnte in der uns zur Verfügung stehenden Literatur ein zweitesmal nicht mehr aufgefunden werden. In den Statistiken über multiple Primärtumoren wird das Gebiet der oberen Luft- und Speisewege nur in ganz vereinzelten Fällen aufgeführt. Dies auffallend seltene Vorkommen eines 2. Primärtumors bei Vorhandensein eines Carcinoms der oben genannten Regionen hat bereits Anlaß gegeben, einen gewissen Parallelismus zu der ebenfalls sehr geringen Metastasierungstendenz von Carcinomen der betreffenden Gebiete anzunehmen. So konnten G o r i a i n o v a und S c h a b a d in ihren Zusammenstellungen nachweisen, daß Mundhöhlen-, Rachen- und Kehlkopf-Carcinome kein einziges Mal in Kombination mit einem anderen Tumor erschienen, Carcinome im Bereich der Gebärmutter und der Speiseröhre dagegen mit 7,1%, im Bereich von Leber, Lungen, Darm, Magen, Eierstock sogar mit 14 bis 17% der Gesamtzahl vertreten waren. Entsprechend zeigen auch die Tumoren der ersterwähnten Regionen gegenüber den folgenden die geringste Neigung, Metastasen zu setzen.

H a n s e m a n n , R e d l i c h , H e t t i n g rechneten in ihren Statistiken nur 3—5 multiple Geschwülste benigner wie maligner Natur auf 1000 Carcinom-Kranke. Dagegen wurden in neuerer Zeit in der Mayo-Klinik am Sektionsmaterial eines Jahres bei 3,4% aller Tumoren Auftreten von multiplen malignen Geschwülsten beobachtet, was

sich mit der entsprechenden Prozentzahl der Amerikanischen allgemeinen Statistik im großen und ganzen deckt. (Warren, Gates). Dabei zeigte es sich, daß diese multiplen Primärtumoren vorzugsweise dasselbe Organ- oder Organsystem befielen, stets von ganz besonders bösartigem Charakter waren und das Lebensalter jenseits der 50er Jahre bevorzugten.

Eine sich mit dem Alter ändernde Geschwulstdisposition finden wir auch von Egli bestätigt, der als durchschnittliches Lebensalter bei 4 und mehr Tumoren 67,8 Jahre, bei 3 und mehr Tumoren 66 Jahre, bei 2 und mehr Tumoren 62 Jahre, bei 1 und mehr Tumoren 46,1 Jahre annimmt. Umso bemerkenswerter erscheint es, daß unser Patient als Träger zweier heterologer Primärtumoren erst im 51. Lebensjahr stand.

Gleichzeitiges Auftreten von Carcinom und Sarkom in von einander völlig unabhängigen Organen ist jedoch selbst bei den in letzter Zeit gehäuft beschriebenen Fällen von multiplen Primärtumoren immer noch zu den Seltenheiten zu rechnen. So wurden bisher von Jolkwer 51, von Schultze weitere 10 derartige Fälle zusammengestellt; außerdem finden sich noch je 1 Fall von gleichzeitigem Vorkommen eines Carcinoms und eines Sarkoms bei Puhr und Näslund erwähnt.

Auch hier wird auffällig, daß von dem gesamten zusammengetragenen Material, also von 63 Fällen, nur einer (Carcinom der Zunge, Sarkom der Epiglottis) in das Bereich unseres speciellen Gebietes fällt, am häufigsten wieder die Geschwülste des Magen-Darmtraktes und der weiblichen Genitalien vertreten sind.

Ehrlich versucht, das seltene Vorkommen heterologer Primärtumoren überhaupt mit seiner athreptischen Theorie dadurch zu erklären, daß die wachsende maligne Geschwulst dank ihrer besonderen biologischen Eigenschaften dem Organismus so viele spezifische Nährstoffe entziehe, daß für die Entwicklung eines 2. malignen Tumors die Ernährung nicht mehr ausreiche.

Im selben Sinne sprechen Murrays Mäuseversuche: Bei Tieren, die auf Reizung mit Teer bereits durch Bildung eines Carcinoms reagiert hatten, wurde derselbe Reiz an einem anderen, von der Stelle der 1. Reizeinwirkung entfernten Ort angewandt. Setzte man die Teerapplikation so lange fort, bis sich eine 2. Geschwulst gebildet hatte, so zeigte sich, daß für deren Angehen der Reizzwischenraum weit größer war als für den Wachstumsbeginn der Primärgeschwulst. Ebenso reagierte eine Maus nach Entfernung ihres spontan aufgetretenen Primär-Carcinoms auf Reizung mit Teer nicht mehr, es kam nicht zur Ausbildung eines neuen Carcinoms, sodaß angenommen werden muß, daß das Bestehen eines primären Carcinoms ein Hindernis für die Entwicklung einer 2. primären Geschwulst bildet.

Beim Versuch einer kausalen Erklärung für das Zusammentreffen zweier heterologer Primärtumoren beim selben Individuum wäre die einfachste Annahme die eines Zufalls „einer rein zufälligen Koinzidenz, die über den Wert eines Kuriosums nicht hinausgeht" (Han-

semann). Diese Ansicht stützt sich auf die außerordentlich große Verbreitung des Carcinoms überhaupt, die ein Zusammentreffen mit andersartigen Geschwülsten, ebenso wie mit den häufigen gutartigen kleinen Neubildungen, die im Alter auftreten können, als reinen Zufall ansieht.

Andere Autoren glaubten, zwischen 2 heterologen Primärtumoren ein Abhängigkeitsverhältnis sehen zu müssen, insofern als sich die histologisch abweichende Struktur durch einen Umwandlungsprozeß des Geschwulstgewebes herausgebildet habe. Frankl, der Carcinom- und Sarkom-Auftreten besonders eingehend am Uterus studierte, konnte ein Einwachsen des Carcinoms in das Sarkom und sarkomatöse Degeneration des Stromas als Folge der Carcinom-Bildung nachweisen.

Roesch führt die Entstehung von Carcinom und Sarkom an verschiedenen Stellen desselben Organismus darauf zurück, daß von der einen Geschwulst eine tumorerzeugende Substanz in die nähere oder fernere Umgebung gelange, dort neue Tumorbildung anrege, derart daß das Carcinom-Epithel auf das Stroma einen Wachstumsanreiz ausübe, bis zu dessen Umbildung in sarkomatöses Gewebe führen könne.

Die Voraussetzung parasitärer Geschwulsterreger erscheint gerade in Bezug auf die Entstehung der multiplen heterologen Primärtumoren nicht wahrscheinlich; wie sich ja überhaupt keiner der bisher angegebenen Parasiten im Experiment dauernd bewähren konnte.

Der Umstand, daß die gehäuften Tumoren immer wieder gewisse Organsysteme bevorzugen, in ihnen wiederholt angetroffen werden, hat den Gedanken nahegelegt, eine gewebliche Eigentümlichkeit der betreffenden Regionen als Grundursache zur Geschwulstbildung anzusehen (z. B. Lipome der Haut durch Mangel an Talgdrüsen; Neurofibromatose an den peripheren Nerven).

Endlich käme als ätiologisches Moment noch die Wirkung eines und desselben Reizes in Frage, der an verschiedenen Stellen durch Wucherung des jeweiligen Gewebes beantwortet würde und so nebeneinander zu Bildung von Carcinom und Sarkom führen könnte.

Borst betont jedoch, neben vielen anderen Autoren, daß Irritation alleine, ohne Zugrundeliegen einer gewissen Disposition nie zur Erklärung einer Geschwulstgenese genügen könne.

Roessle und Puhr haben ausführlich über die Disposition zur Bildung heterologer Primärtumoren berichtet und sehen in allen Geschwülsten benigner wie maligner Natur das Resultat einer fehlerhaften Entwicklung. Diese Annahme wird erhärtet durch die Tatsache, daß sich Geschwülste sehr häufig in Gegenden embryonaler Furchen finden, und daß sie sich auffallend oft mit anderen geweblichen Mißbildungen kombinieren; so z. B. mit Anomalien der Oberflächenentwicklung und Form der Organe (überzählige Lappenbildung, pathologische Furchen und Kerben, Versprengung von Organteilchen etc.).

Nach Puhr sollte also die Grundursache zur Geschwulstbildung in jenen Zellkomplexen gesucht werden, die kraft ihrer in der Entwicklung verborgenen Eigenschaften morphologisch, vor allem aber biologisch von den übrigen verschieden sind.

Hedinger stellte fest, daß Individuen, die mit multiplen malignen Tumoren behaftet, meist Leute vor oder im Senium sind, deren Leber- und Nierenzellen größtenteils diffuse Wucherungen zeigen, ein Beweis für noch periodisches oder rhythmisches Wachstum in jener Lebensperiode. Er sieht daher in dem circumskripten Geschwulstwachstum eine Teilerscheinung des diffusen, periodisch-physiologischen bezw. pathologischen Wachstums, das zum Auslösen der Wucherung solcher schlummernden Geschwulstkeime genügen soll.

Wachstumsreize wirken eben auf Zellgruppen von biologisch differenter Natur anders als auf die normale Umgebung, ebenso wird sich wohl Organ- und Gewebsbildung in diesen abweichend manifestieren als in dem normal zusammengesetzten Gewebe (Puhr). Solche latente Entwicklungsfehler werden häufig erst in gewissen Lebensperioden (Pubertät, Klimakterium, Senium) manifest, wobei wohl innersekretorische oder nervöse Reize die Hauptrolle spielen.

Die Annahme einer primär fehlerhaften Gewebsentwicklung steht auch in keinerlei Widerspruch mit den Ergebnissen der experimentellen Geschwulstforschung. Bei künstlicher Tumorerzeugung — seien die Reize nun chemischer, physikalischer oder parasitärer Natur —tritt immer zuerst Gewebsuntergang, dann Regeneration auf, so lange, bis das blastomatöse Wachstum einsetzt. Dazwischen liegt die Ausbildung eines fehlerhaften d. i. präcancerösen Zustandes, der biologisch den embryonalen Keimverlagerungen analog ist (Puhr). So sind auch zahlreiche Beziehungen zwischen Regeneration der Oberhaut und Carcinom, ja sogar zwischen der Entwicklung des gesamten Individuums und des Carcinoms nachgewiesen.

Zusammenfassend spricht Baumgarten zum Zustandekommen histologisch verschiedener Primärtumoren als ätiologisches Moment das Zusammentreffen einer vorhandenen Disposition mit gewissen Fehlbildungen einerseits, lebhaft gesteigerten Regenerations- oder chronischen Entzündungsprozessen andrerseits an.

Zusammenfassung:

1. Es wird ein Fall von Carcinom der rechten Kieferhöhle und der Flügelgaumengrube beschrieben, das durch die Röntgen- und Spiegeluntersuchung nicht erkennbar, als Früh- und Fernsymptom einen exsudativen Mittelohrkatarrh infolge Tubenstenose verursachte.

2. An Hand einer Röntgenbilderserie werden die postoperativen doppelseitigen entzündlichen Lungenkomplikationen beschrieben, die infolge ihres röntgenologisch atypischen Verlaufes differentialdia-

gnostisch große Schwierigkeiten bereiteten, wobei auch die Möglichkeit einer metastatischen Tumorentwicklung in Erwägung gezogen wurde.

3. Der klinisch festgestellte entzündliche Lungenprozeß zeigte autoptisch noch als Komplikation das Vorhandensein eines fibroblastischen Lungensarkoms, so daß hier das seltene Ereignis des gleichzeitigen Vorkommens zweier maligner Primärtumoren vorliegt.

4. Es wird ein kurzer Überblick über die Kasuistik der multiplen malignen Primärtumoren gegeben und einige Theorien über die Möglichkeit der Geschwulstentstehung erörtert.

Am Schlusse dieser Arbeit ist es mir eine angenehme Pflicht, Herrn Prof. Dr. Perwitzschky für die Überlassung des Themas, sowie Herrn Dr. Greifenstein für die freundliche Unterstützung bei der Ausarbeitung meinen verbindlichsten Dank auszusprechen.

LITERATUR.

Apfel: S. Lit. Delevie.

Assmann: Die klinische Röntgendiagnostik der inneren Erkrankungen 1929, Verlag Vogl, Leipzig. Kap. 3 Atmungsorgane, Seite 199 folgende.

Baumgarten: Wolf: Zur Frage der Entstehung multipler Primärtumoren. Wiener klin. Wochenschr. 1933 Nr. 30.

Borst: Die Lehre von den Geschwülsten. 1902. Verlag Bergmann, Wiesbaden. Band 1. Kap. C Verbreitung der Geschwülste und Metastasenbildung, Seite 57 a ff.

Denker-Albrecht: Lehrbuch der Krankheiten des Ohres und der Luftwege, einschl. der Mundkrankheiten 1932, Verlag G. Fischer, Jena. Kap. Erkrankungen des Mittelohres Seite 90 ff. und Kap. Geschwülste der Nase und ihrer Nebenhöhlen Seite 370 ff.

Denker-Kahler: Handbuch der Hals-, Nasen-, Ohrenkrankheiten 1926, Verlag Springer, Berlin, Bergmann, München. Band 2, Kap. über die entzündl. Erkrankungen der Nebenhöhlen Seite 673 ff. Band 5, Kap. Geschwülste der oberen Luftwege, Seite 202 ff. und Band 7, Kap. Krankheiten der Ohrtrompete, Seite 81 ff.

Egli: S. Lit. unter Jolkwer.

Ehrlich: S. Lit. unter Jolkwer.

Frankl: Über die Koincidenz und Interferenz von Uterustumoren. Archiv für Gynäkologie Band 124 Heft 1. 1925.

Goriainova und Schabad: Zur Frage der multiplen primären Geschwülste. Zeitschrift für Krebsforschung, Band 33, Heft 4 bis 6, Seite 594, 1931.

Hajek: Pathologie und Therapie der entzündl. Erkrankungen der Nebenhöhlen der Nase, 1926, Verlag Denticke, Leipzig und Wien. Kap. verschiedene Formen der entzündlichen Veränderung der Schleimhaut, Seite 98 ff.
S. dort weitere Lit. Oppikofer, Uffenorde.

Hedinger: Über Multiplizität von Geschwülsten, Periodisches Wachstum und Geschwulstbildung. Schweiz. Med. Wochenschr. Nr. 44, 1923.

Jolkwer: Über das gleichzeitige Vorkommen multipler Geschwülste. Archiv f. klinische Chirurgie 155, Heft 1. 1929.

Laub und v. Zalka: Beitrag zur Multiplizität der Geschwülste. Monatsschrift f. Ohrenheilkunde, 67. Jahrgang. Heft 9, 1933.

Hurt, Holcombe H. and Albert C. Broders, Multiple primary Malignand neeplasmus. I. labor a clin. Med. 18. 765—777, 1933. ref. Zeitschrift f. Krebsforschung, Band 40, Heft 1. 1932.

Levkowitz: Lungenabscesse nach Tonsillektomie. Ref. im Internat. Zentralbl. f. Ohrenheilkunde, Band 35 Heft 11—12. S. dort Lit. Le Mée.

Lubarsch-Ostertag: Handbuch der speziellen Pathologischen Anatomie und Histologie, 1928, Verlag Julius Springer, Berlin, Bd. 3 Atmungswege und Lungen 3, 1. Kap. Nase und Nebenhöhlen: Hyperplasien, Regeneration, Gewächse, Seite 186 ff. Kap. Lunge und Pleura: Entzündung der Lunge und des Brustfells, Seite 701 ff. Band 3, 2 Kap. Zusammenhangstrennung, Lageveränderung und Fremdkörper der Lunge und Bronchien Seite 56 ff. Band 3, 3. Kap. Gewächse der Lunge und des Brustfells, Seite 509 ff.

De Levie, Daniel: Gefahren der Tonsillektomie, Inauguraldissertation Leipzig 1931, S. dort weitere Lit. Maerson, Meyersohn.

Murray: S. Lit. unter Jolkwer.

Näslund: Über multiple primäre maligne Tumoren. Acta obstetr. skand. 10. Fasc. 4. S. 435. 1930.

Puhr: Über die Multiplizität der Geschwülste. Zeitschr. f. Krebsforschung, Band 24, Heft 1, 1926.
Roesch: 1 Fall von gleichzeitigem Carcinom und Sarkom beim selben Individuum. Virchows Archiv 245, 1923.
Roessle: Multiple Tumoren und ihre Bedeutung für die Frage der konstitutionellen Entstehungsbedingungen der Geschwülste. Zeitschr. f. die gesamte Anatomie, Abtlg. 2, Zeitschr. f. Konstitutionslehre, Band 5, Heft 1 und 2. 1919.
Ruttin: Zur Aetiologie des sekretorischen Katarrhs, insbesondere bei Nasen-Rachentumoren. Kongreßbericht d. ges. Dtsch. Hals-Nasen-Ohrenärzte v. 28. bis 30. Mai 1925.
Schultze: Über Carcinom und Sarkom beim selben Individuum. Inauguraldissertation, Kiel 1928.
Schulz: Oberkieferhöhlencarcinom und Metaplasie. Zeischrift f. Krebsforschung, Band 39, Heft 2. 1933.
S. Warren und O. Gates: Multiple primäre maligne Tumoren. Americ. J. Cancer 1932. ref. Monatsschr. f. Krebsbekämpfung 1934, Heft 2.
Hansemann: S. Lit. unter Jolkwer.

LEBENSLAUF.

Am 10. Juni 1908 wurde ich als Tochter des Fabrikdirektors Walter Schickert und seiner Frau Grethe geb. Wohlfarth in Mannheim geboren. 1914 trat ich in eine Privatvorschule ein, wechselte nach deren 3jährigem Besuch in die Höhere Töchterschule (Liselotte-Schule) über, um wieder von deren 4. Klasse in die Realschulabteilung desselben Instituts überzutreten. 1922—26 besuchte ich die Humanistische Gymnasialabteilung der Luisenschule zu München. 1927 bestand ich die Reifeprüfung am Humanistischen Berthold-Gymnasium in Freiburg i. Br.

Nach zwei Semestern Philologiestudiums in Freiburg und Berlin entschloß ich mich zum Studium der Medizin und verbrachte die vorklinischen Semester in Kiel und Freiburg, wo ich im Oktober 1930 das Physikum ablegte. Die klinischen Semester studierte ich in Berlin, Innsbruck und München, wo ich am 16. Dezember 1933 mit dem medizinischen Staatsexamen abschloß.

Seit dem 22. Dezember 1933 arbeite ich an der Psychiatrischen und Nervenklinik München als Medizinalpraktikantin.